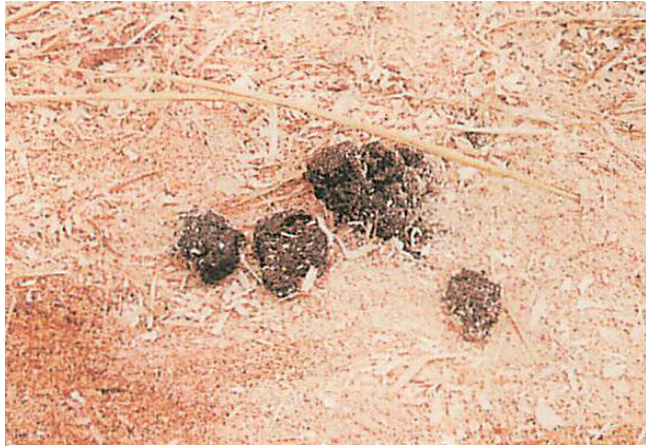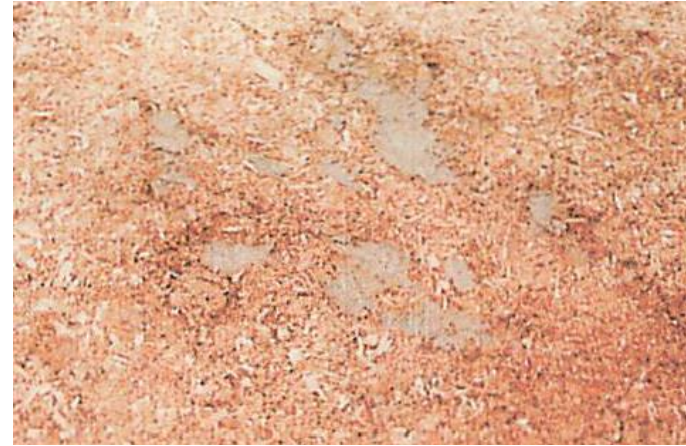


* 子牛の異常な糞便のいろいろ *



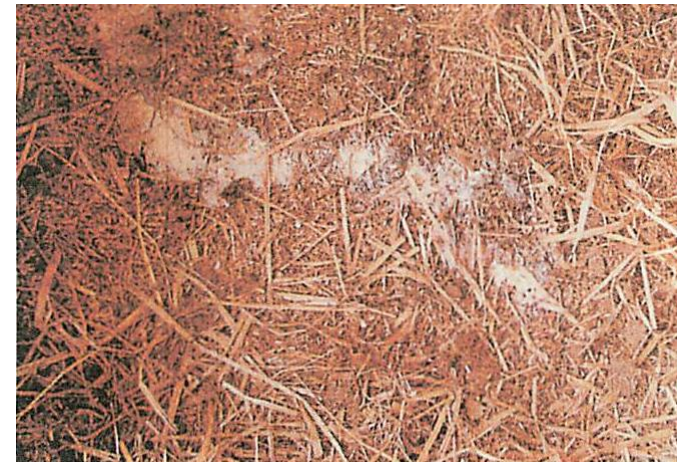コロんとした固形の便
脱水症状、発熱の可能性があります。



泥のような便
飼料由来・水分過多の他、お腹に寄生虫がいるかもしれません。



黄色っぽい水様便
細菌・ウイルス類の感染が疑われます。獣医師の診断を受けましょう。



白い水様便
消化・吸収不良の場合と、細菌・ウイルスの感染が疑われます。



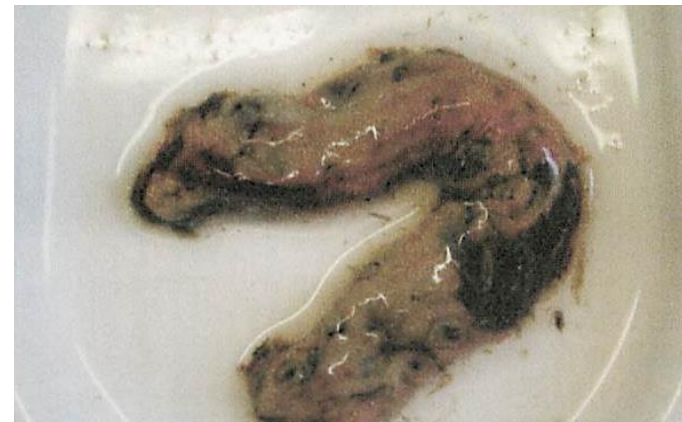血便

コクシジウム症のほか、深刻な細菌感染が疑われます。



サルモネラで見られる血便

腸管から出血しているものと思われます。



ちぎれた腸の一部のような糞便

偽膜性下痢便といいます。腸内で炎症が起きている様子です。重い腸内疾患の可能性が
あります。



少し血の混じった泥状の便

重い疾患の原因であるコクシジウムの可能性
があります。見逃しは禁物です。

写真参考：矢田谷健の家畜診療日誌（矢田谷健 著 株式会社中央畜産振興会 発行）

お問い合わせは・・・

石川県南部家畜保健衛生所 076(257)1262 衛生指導課 まで